Über

Syphilome des Musculus sternocleido mastoideus

nebst Mittheilung zweier neuer Fälle.

Inaugural-Dissertation

zur

Erlangung der Doctorwürde

unter dem Präsidium

des Herrn

PROF. DR. O. BOLLINGER

einer hohen medicinischen Fakultät

der

kgl. Ludwig-Maximilians-Universität München

vorgelegt von

Rudolf Gottlieb

prakt. Arzt aus Nordhausen.

Mit 2 Abbildungen.

München, 1885.

Kgl. Hof- und Universitäts-Buchdruckerei von Dr. C. Wolf & Sohn.

Über

Syphilome des Musculus sternocleido mastoideus

nebst Mittheilung zweier neuer Fälle.

Inaugural-Dissertation

zur

Erlangung der Doctorwürde

unter dem Präsidium

des Herrn

PROF. DR. O. BOLLINGER

einer hohen medicinischen Fakultät

der

kgl. Ludwig-Maximilians-Universität München

vorgelegt von

Rudolf Gottlieb

prakt. Arzt aus Nordhausen.

Mit 2 Abbildungen.

München, 1885.

Kgl. Hof- und Universitäts-Buchdruckerei von Dr. C. Wolf & Sohn.

Seiner lieben Schwester

gewidmet vom

Verfasser.

Virchow's Forschungen verdanken wir den grossen Fortschritt, alle syphilitischen Krankheitsprozesse von einem höheren, anatomisch einheitlichen Standpunkt übersehen zu können; seitdem durch dessen grundlegende Arbeit »über die Natur der konstitutionellen syphilitischen Affektion« das anatomische Wesen der durch das syphilitische virus veranlassten Erkrankungen sicher festgestellt und die Mannigfaltigkeit der syphilitischen Veränderungen in den verschiedensten Teilen des menschlichen Körpers nachgewiesen worden, richtete sich die Aufmerksamkeit der Syphilidologen und pathologischen Anatomen darauf, so weit als möglich, in jedem einzelnen, anatomisch zugänglichen Fall von konstitutioneller Syphilis das Verhalten aller Organe in Bezug auf dieselbe zu untersuchen, um derart, in der gewiss auch für die Therapie sehr wichtigen Kenntniss der aus dieser so merkwürdigen Krankheit resultirenden lokalen Veränderungen weiter vorzudringen und damit auch ihre genauere Diagnose intra vitam anzubahnen. Während nun für gewöhnlich die Syphilis an den einzelnen Körperstellen so ausgeprägte und auffallende Veränderungen setzt, dass es dadurch jetzt recht wohl möglich geworden ist, sie unschwer und sicher zu erkennen, so gibt es doch eine Form, wo sie ihre eigentümliche Physiognomie eingebüsst, wo ihr charakteristisches Gepräge nicht in der Art ausgedrückt ist, dass ihrer Diagnose nicht

bedeutende Schwierigkeiten entgegenstehen und letztere unter Umständen diese unmöglich machen könnten. Wir meinen die späteste Form derselben, die gummöse, welche von den primären und sekundären bekanntlich durch die Eigenthümlichkeiten ihres Sitzes differirt, da sie dann am häufigsten das subcutane und submuköse Zellgewebe, das fibröse-Knochen- und Muskelgewebe befällt. »Es ist im Allgemeinen nicht immer leicht, Gummigeschwülste von anderen tumoren zu unterscheiden; es wäre von höchster Wichtigkeit Mittel zu finden, um jene Geschwülste mit Sicherheit erkennen zu können, was um so schwieriger sein wird, als ihnen charakteristische Merkmale vielfach abgehen und wir müssen leider bekennen, dass weder der äussere Habitus der Geschwulst, noch die sie begleitenden objektiven und subjektiven Erscheinungen vor diagnostischen Fehlern sicher stellen.« Diese Worte Langenbeck's[1]) aus seinem höchst interessanten, an werthvoller Casuistik reichen, am IX. deutschen Chirurgenkongress gehaltenen Vortrag »über Gummageschwülste«, constatiren die Notwendigkeit erneuter Untersuchungen und die Berechtigung, immer wieder unsere Aufmerksameit diesem Thema zuzuwenden.

Während bisher die Syphilome, wie Langenbeck an derselben Stelle mit Recht hervorhebt. »kaum als in das Gebiet der Chirurgie gehörig« angesehen worden sind, »werden sie doch in der Regel durch Arzneimittel so leicht und sicher zum Verschwinden gebracht, dass wir sie gern in das Gebiet der Hautkrankheiten verwiesen sehen oder sie der Sorge der Syphilidologen überlassen« und während, wann ihre medicamentöse Behandlung, wie nicht so selten, im Stich liess, bis unlängst an dem alten

[1]) Langenbeck's Archiv für klinische Chirurgie. Band 26 pag. 267.

Grundsatz Lagneau's allgemein festgehalten wurde: »Ueberhaupt verschlimmert bei der Syphilis das Oeffnen von Drüsen, Knoten und gummösen Geschwülsten den Verlauf der Geschwulst und verursacht den Zerfall der Gewebe und Knochenfrass, wenn die Geschwulst in der Nähe von einem Knochen liegt«, haben jetzt diese auf luetischer Basis beruhenden Geschwülste auch das Interesse der Chirurgen gewonnen. Nach den grossen Umwälzungen, welche das antiseptische Verfahren hervorgebracht, ist es jetzt in diesen Fällen der modernen Chirurgie möglich geworden, der Allgemeinbehandlung eine energische lokale Behandlung in Form einer gründlichen Zerstörung des zum Zerfall neigenden Gewebes hinzuzufügen und nur so lebenswichtige Organe vor weiterer Zerstörung zu wahren, nur dadurch dauernde Heilung zu erzielen.

Zur Illustration des Gesagten diene der im Folgenden genau zu beschreibende Fall eines im Allgemeinen seltenen Syphilom's des musculus sternocleidomastoideus, welcher gegen jede interne Behandlung renitent, vor der operativen Entfernung weder aus der Untersuchung und klinischen Beobachtung, noch aus den sonstigen Umständen einen sicheren Rückschluss auf die Struktur der Neubildung zuliess, eine richtige Diagnose ermöglichte, und der des Interessanten und Lehrreichen genug mir zu enthalten schien, um einer Publikation werth zu sein. Durch die Güte des Herrn Prof. Dr. Helferich, in dessen Poliklinik dieser Fall zur Beobachtung kam, welcher die Exstirpation der Geschwulst vornahm, welche, wie wir sehen werden, wegen Betheiligung der Gefässscheide nach v. Langenbeck's[1]) Ausspruch »zu den bedeutensten Operationen gehört, welche die

[1]) v. Langenbeck's Archiv für klinisch. Chir. Band 1 pag. 62.

Chirurgie aufzuweisen hat« und welcher mir die Krankengeschichte in entgegenkommendster Weise zur Verfügung stellte, sowie durch das freundliche Entgegenkommen des Herrn Privatdozent Dr. Schech, bei welchem zuerst der Patient in Behandlung stand, der den interessanten und wichtigen laryngoskopischen Befund mir mittheilte, ist es mir gestattet, diesen Fall zu veröffentlichen. Einen weiteren zweiten, ebenfalls noch nicht veröffentlichten Fall von Syphilom desselben Muskels, den ich anzureihen beabsichtige, verdanke ich den gelegentlich des ersten Falles gemachten gütigen Angaben des Herrn Dr. Schech, in dessen laryngoskopischer Poliklinik er zur Behandlung kam und welcher ihn mir bereitwilligst überliess. Indem wir dann die übrigen aus der gesammten, uns zugänglichen Litteratur gesammelten Fälle von Gummageschwülsten des musculus sternocleidomastoideus folgen lassen, stellen wir uns die Aufgabe, dies vorzugsweise in symptomatologischer Richtung belehrende Material in der Art zu verwerthen, dass wir den Versuch machen, die wichtigsten constanten Symptome darzulegen und einige allgemeine Schlussätze in Betreff der Beschaffenheit der Erscheinungen, welche diese Geschwülste zeigen, aufzustellen. Bemerkt doch Hueter in seiner allgemeinen Chirurgie ganz richtig, dass die Chirurgen eigentlich eine regionäre Geschwulstlehre schreiben sollten und Luecke[1]) hebt in seinem Vortrag »über die Diagnostik der Geschwülste« sehr richtig hervor: »Es gehört eben zu den grossen Gewinnsten, welche uns eine ausgedehnte klinische Erfahrung bringt, dass wir gelernt haben, schon aus der topographisch-anatomischen Lokalität, in der ein Tumor sich entwickelt hat, dessen Charakter

[1]) Sammlung klinischer Vorträge von Volkmann Nr. 31 pag. 818.

zu erkennen; es ist das ein Gewinn, der durch die Statistik am sichersten festgestellt werden könnte und festgestellt worden ist für die einzelne Oertlichkeit.«

Carl Schrödel, Kaufmann, 30 Jahre alt, kommt am 19. Juni 1883, geschickt von Herrn Dr. Schech, mit einer etwa apfelgrossen Geschwulst am rechten Kieferwinkel, unter dem Kopfnicker, zum Herrn Prof. Dr. Helferich.

Anamnese: Patient gibt an bisher stets gesund gewesen zu sein, nur im Dezember vorigen Jahres will er an heftigem Rachencatarrh gelitten haben, von dem er durch die Behandlung des Prof. Oertel geheilt sei. Im Frühjahr dieses Jahres begann nach seiner Angabe sich am rechten Unterkieferwinkel eine kleine harte Geschwulst zu zeigen. Nach Applicirung von Ueberschlägen und Jodbepinselung will Patient eine wesentliche Verkleinerung, wenn nicht gar Verschwinden der Geschwulst bemerkt haben. Vom April jedoch begann sie wieder stetig zu wachsen, ohne ihm besondere Beschwerden zu machen. Sie bewahrte immer ihre harte Konsistenz. Seit einiger Zeit jedoch will Patient Beschwerden beim Schlucken haben.

Status praesens am 19. Juni: Die Stimme des Kranken ist etwas heiser, seine Sprache eine deutlich näselnde; beim Geniessen von Flüssigkeit entweicht dieselbe durch das rechte Nasenloch. Die Inspection ergiebt eine unvollständige Hebung des velum palatinum. Dasselbe steht etwas schief, nach links abweichend, und zeigt beim Phoniren und auf Reflexreize eine entschieden verminderte Action. Die rechte Hälfte des Gaumensegels bleibt schlaff herabhängen und steht tiefer als auf der linken Seite. Die laryngoskopische Untersuchung zeigt die Muskeln der

rechten Kehlkopfseite in ihrer Function behindert. Beim Intoniren eines tiefen ä erfolgt die Bewegung des rechten Stimmbandes nur sehr träge, während der linke Giesbeckenknorpel sich in gewohnter Weise aufrichtet und sammt seinem Stimmbande sich prompt, vielleicht sogar bis etwas über die Mittellinie hinaus, dem rechten nähert. Eine luetische Infection wird entschieden in Abrede gestellt. Am ganzen übrigen Körper findet sich bei der Untersuchung nichts Krankhaftes, kein Ausschlag, keine Lymphdrüsenschwellung, nirgends ein Symptom abgelaufener oder bestehender Syphilis. Die bisherige Behandlung bestand in Jodkalium, Jod und Arsenik. Da so weder anamnestisch, noch bei genauester Inspicirung des Körpers irgend ein anderweitiges syphilitisches Symptom aufgefunden werden konnte, da fernerhin wochenlanger Gebrauch von Jodkalium sich als ganz unwirksam erwiesen hatte, so blieb die Wahrscheinlichkeitsdiagnose auf Lymphom stehen und die bisherige Behandlung wurde vorläufig fortgesetzt.

Am 2. November desselben Jahres stellt Patient sich wieder in der chirurgischen Poliklinik vor. Status praesens: Vom processus mastoideus dexter an verbreitet sich eine Geschwulst bis zum rechten Kehlkopfrand in der Grösse von doppelter Faust. Dieselbe fühlt sich hart an und ist nur ganz mässig verschieblich wegen der Prallheit und Gespanntheit des musculus sternocleidomastoideus. Der Unterkieferwinkel lässt sich noch gut abtasten. Die Haut ist überall nicht verschieblich.

Am 8. November erfolgt Aufnahme des Patienten in den hiesigen Frauenverein. Tumor erscheint als Lymphom mit nicht ganz scharfer Begrenzung. Die ganze Masse

lässt sich seitlich hin- und herschieben. Die Carotis befindet sich unter dem tumor. Die musculus sternocleidomastoideus, ist nicht vom tumor abzugrenzen; es ist zweifelhaft, ob er über oder unter dem tumor liegt, geht scheinbar in den tumor über. Die Beschwerden beim Schlucken haben im Ganzen nicht zugenommen.

Die Operation wurde beschlossen und kam am 9. November zur Ausführung, unter strenger Beobachtung der antiseptischen Cautelen. Mittelst eines grossen halbmondförmigen Lappenschnittes, convex nach unten mit oberer Basis über die Submaxillargegend, wurde die Geschwulst umkreist. Von der Mitte dieses Schnittes erfolgt eine senkrechte Verlängerung nach unten, in der Richtung des Kopfnickers. Es zeigt sich gelbes, speckiges, brüchiges Gewebe, ohne deutliche Grenze. Diese eigenthümliche Geschwulstmasse breitet sich über verschiedene Gewebsschichten aus, so zwar, dass, wie sich im Verlauf der Operation herausstellt, nicht bloss das Zellgewebe um den sternocleidomastoideus, sondern der Muskel selbst, die Gefässscheide, ja sogar die Wand der Vena jugularis interna in dieser Weise verändert sind. Ein exactes Herauspräpariren des tumor ist unmöglich. Beim Versuch, denselben seitlich zu lösen, bricht seine mürbe Masse auseinander und namentlich aus dem sternocleidomastoideus selber werden grosse Stücke leicht entfernt. Nirgends findet sich eine auf Lympfdrüsentumor aufzufassende Parthie, nirgends angeschwollene Drüsen. Bei vorsichtigem Ablösen erfolgt eine mächtige Blutung aus der gleichfalls brüchig durchsetzten Vena jugularis interna. Ligaturen werden ober und unterhalb dieser Rissstelle angelegt und zwar unter grösster Mühe. Die Entfernung der Haupt-

masse der Geschwulst erfolgt theils mit dem scharfen Löffel, theils mit Pincette und Scheere. Der Rand wird möglichst geglättet. Von der Grenzparthie des tumor, wo derselbe diffus in die umgebenden Gewebe und Organtheile übergeht, bleibt immerhin noch viel in der Wunde zurück. Es muss hervorgehoben werden, dass gerade der musculus sternocleidomastoideus den Hauptsitz des tumor bildete. Hier hatte derselbe ein deutlich faseriges Gefüge. Der Muskel ist als solcher, wenn auch schwer, doch immerhin noch erkennbar. Er ist eine brüchige, leicht zerreissliche Masse geworden. Die Muskelfasern sind gelblich, speckig, dick und brüchig. Nach sorgfältiger Drainage und Naht der Wunde wird dieselbe durch einen strengen Listerverband geschützt.

Am 16. November erster Verbandwechsel. Aussehen der Wunde sehr gut. Alle Nähte werden entfernt. Patient bekommt innerlich Jodkali 10,0:200 Aq. dest.

Temperaturverlauf.

November	Morgens	Mittags	Abends
9.	—	37,0°	37,0°
10.	37,8°	37,2	37,9
11.	37,0	37,4	37,5
12.	37,4	37,6	38,0
13.	37,1	37,9	37,3
14,	37,0	37,4	37,6
15.	37,2	37,5	38,0
16.	37,3	37,3	37,8

Später erhebt sich die Temperatur nie über 37,7°.

Am 19. November verspürt Patient noch etwas Schmerz beim Schlucken.

Am 20. Zweiter Verbandwechsel. Alle Drains kommen

ab bis auf den innen oben liegenden; hier mündet eine kleine Höhle unter dem Lappen, aus der bei Druck dünner Eiter fliesst.

Am 25. Dritter Verbandwechsel.

Am 30. Vierter Verbandwechsel. Aussehen der Wunde gut, fast geheilt.

Am 5. Dez. Fünfter Verbandwechsel in der Poliklinik. Letztes Drain ab. Wunde sehr gut. Von jetzt ab täglicher feuchter Verband. (Salicyl-Bor.)

Am 11. Dez. Ganze Wunde ist bis auf zwei granulirende Drainstellen geheilt. Patient nimmt noch Jodkalium. Gute Wirkung, denn auch die zurückgebliebene Geschwulstparthie nimmt sehr ab. Allgemeinbefinden sehr gut.

Am 28. Dez. Aussehen sehr gut. Ungt. Kal. jodat. an den proc. mastoid.

In Beginn des Jahres 1884 ist Patient als völlig geheilt zu betrachten.

Mikroskopischer Befund: Vier Präparate wurden aus verschiedenen Theilen des tumor gewonnen und zeigten insgesammt denselben Bau. Die Färbung geschah mit Boraxcarmin und Indigocarmin. Die Geschwulst zeigt an einzelnen Stellen zahlreiche ein und zweikernige Rundzellen, die meistens einen hellen markirten Nucleolus haben, mitunter auch Fetttröpfchen enthalten, eingelagert in ein netzförmiges, bindegewebiges Gerüst. Mehrere Stellen tragen den Charakter der Verkäsung, Gefässe sind nur sehr spärlich und nur an den Randzonen vorhanden. Bei Färbung mit Indigocarmin imbibiren sich zahlreiche, feine und gröbere Züge blau, welche theils strukturlos theils fein granulirt, die ganze Geschwulst (s. Fig. I) in

verschiedener Richtung durchsetzen. Am Rande eines Präparates erweisen sich diese Züge als Reste von Muskelsubstanz und zwar dadurch, weil an einem derartigen Zuge noch deutliche Querstreifung und der fibrilläre Bau unzweideutig zu erkennen ist. Die auf Grund der makroskopischen und mikroskopischen Untersuchung von uns gestellte Diagnose „Muskelsyphilom" ist vom Herrn Professor Dr. Bollinger, welcher die Güte hatte, den Befund zu controliren, bestätigt worden.

Es hatte sich sonach die Voraussetzung, unter welcher die Operation unternommen worden war, dass es sich um ein Lymphoma reg. colli dextr. handelte, nicht bestätigt und möchten wir zunächst die Frage erörtern, ob die Operation, falls die gewiss sehr schwierige, ja fast unmögliche Diagnose richtig gestellt worden wäre, nicht hätte vermieden werden können. Dass Gummigeschwülste an einer solchen Stelle ihre grossen Gefahren haben, unterliegt wohl keinem Zweifel, da sie, sich selber überlassen über kurz oder lang zum Aufbruch neigen. Dieser Aufbruch kann ebenso gut wie nach aussen, nach innen erfolgen, die Zerfallsmassen konnten sich in die grossen Gefässe entleeren, von denen, wie wir gesehen haben, die Vena jugularis interna schon ergriffen war, und damit tödtliche Zufälle herbeiführen. Indessen pflegt das Jodkalium selbst sehr grosse Syphilome prompt zu beseitigen, wie die später anzuführenden Fälle beweisen, wo solche in wenigen Wochen resorbirt worden sind. Nur dürfte die Voraussetzung sein, dass die Geschwülste noch nicht zu weit in die regressiven Metamorphose vorgeschritten sind, dass noch kein dickes, gefässarmes Narbengewebe sie einhüllt, dass die dem syphilitischen Process zukom-

menden käsigen Substanzen noch nicht von dicken narbigen Zügen umgeben sind. Ist dies der Fall, so scheint Jodkalium unwirksam zu sein. Nachdem hier der monatelange Gebrauch von Jodkalium sich so wirkungslos gezeigt, dass der tumor während desselben sich nicht nur verkleinert, sondern ganz bedeutend vergrössert hat, dürfte die Hoffnung auf medicamentöse Behandlung des Uebels wohl ausgeschlossen gewesen sein und glauben wir, dass unter ähnlichen Verhältnissen immer wieder ein operativer Eingriff recht wohl indicirt sein wird.

Dazu kommt, dass die in unserem Falle sich offenbarenden Lähmungserscheinungen dringend eine baldige Operation erheischten, wenn anders man nicht den Patienten der Gefahr aussetzen wollte, dass die bestehende Parese zu einer völligen Paralyse ausarte. Wenn wir uns die diesbezüglichen anatomischen Verhältnisse kurz vor Augen führen wollen, so entspringt der Nervus accessorius Willisii mit zwei völlig getrennten Portionen, welche, nachdem sie in der Nähe des foramen jugulare sich an einander gelagert, wieder von einander treten, um zwei gesonderte Aeste zu bilden, von denen der äussere als motorischer Nerv im musculus sternocleidomastoideus und cucullaris endet, während der vordere, innere sich ganz und gar in den Plexus gangliiformis des Nervus vagus einsenkt. Dieser Ast führt dem Vagustamm ausser den Herzhemmungsfasern die Bewegungsnerven für den Kehlkopf und den Halsösophagus zu, welche letztere im inneren Theile des Nervenstammes liegen. (Bischoff 1832). Der Vagus, welcher im Plexus pharyngeus die drei Schlundschnürer mit Bewegungsfasern versorgt und von welchem auch der musculus tensor und levator veli pala-

tini[1]) motorische Fäden erhalten, bekommt diese vom inneren Ast des nervus accessorius. Wir haben hier also ein schönes Beispiel einer rechtsseitigen Parese des Accessorius, hervorgerufen durch Compression durch den tumor, wobei, wie nicht selten,[2]) die Erscheinungen, welche durch Lähmung des inneren Astes bedingt sind, besonders hervortreten. Die Dysphonie und die träge erfolgenden Bewegungen des rechten Stimmbandes sind begründet in der Lähmung der Kehlkopfmuskeln dieser Seite, das nasale Timbre, der Schiefstand der uvula, sowie das Entweichen von Flüssigkeit durch das eine Nasenloch ist bedingt durch halbseitige Gaumensegelparese, das erschwerte Schlingen durch Parese der Rachenmuskeln der rechten Seite.

Leichter wäre die Diagnose gewesen bei anderweitigen Zeichen abgelaufener oder manifester Syphilis, doch das Nichtvorhandensein anderer Symptome von Lues in unserem Falle darf uns nicht Wunder nehmen und spricht durchaus nicht gegen dieselbe, denn eben in ihrer späteren Periode sind schwere, vereinzelte Symptome nicht ungewöhnlich. Trotz des negativen Ergebnisses der Untersuchung und der Anamnese kann der Patient, sei es aus Scham, oder aus Unkenntniss und Vergesslichkeit den Arzt oder sich selbst getäuscht haben, wie denn auch v. Langenbeck[3]) aus seiner grossen Erfahrung bemerkt: „Ich bin längst daran gewöhnt, auf die Versicherung der Kranken, dass eine Infection niemals stattgefunden habe, keine Rücksicht zu nehmen, wenn der syphilitische Ur-

[1]) Lehrbuch der Physiologie von Landois. 1881. pag. 716.
[2]) v. Ziemssens Handbuch. 12. Band. I. Hälfte. pag. 492.
[3]) v. Langenbeck's Archiv Band 26. pag. 266.

sprung einer Affection mir auch nur möglich erscheint.« Oder der Kranke konnte auch wohl noch unter dem Einfluss einer hereditären Syphilis stehen. Für das Vorkommen erblicher Lues bei Erwachsenen mit Symptomen, die als tertiäre aufzufassen sind, sprechen Beobachtungen von Ricord, Diettrich, Siegmund, Fournier. Doch dürfte bei diesen, immerhin noch sehr sparsamen Fällen das grösste Misstrauen in selbst sehr positive Angaben der Patienten gerechtfertigt erscheinen. Wenn nun ferner auch Wagner[1]) in seiner Abhandlung »über das Syphilom« erklärt, man könne nicht unter allen Umständen ein frisches Syphilom unter dem Mikroskop erkennen und sich nicht getraut, aus einer verkästen Geschwulst allein, ohne Zuhilfenahme anderer Momente, sehen zu können, ob dieselbe ein kalter Abcess oder ein gelber Tuberkel oder ein Syphilom sei« und wenn auch nach Virchow[2]) in den gummösen Geschwülsten in ihren späteren Stadium solche specifische Elemente nicht existiren und solche fortdauernde Struktur nicht vorhanden ist, dass man in jedem Falle ganz genau die Diagnose stellen kann, so ist doch in unserem Falle ausser dem histologischen auch der ex juvantibus hervorgehende Beweis erbracht insofern, als das nach der Operation verabreichte specifische Jodkalium die nicht entfernbaren, in der Wunde zurückgebliebenen Geschwulstmassen zum Verschwinden brachte. Es hat somit die Behandlung die Natur des Leidens bestätigt. Endlich trifft auch der allgemeine Habitus und die Structur der Geschwulst,

[1]) Archiv der Heilkunde. VII. 1866.

[2]) Virchow, Geschwülste, 1867, pag. 269.

welche Virchow an derselben Stelle für weit mehr charakteristisch bezeichnet, als die besonderen Elemente, in unserem Falle zu. Nach seiner Definition ist jede Gummigeschwulst eine Bindegewebswucherung, welche ihre weitere Ausbildung in zwei Richtungen erfolgen lässt. Entweder überwiegt die Zellenbildung und dann wird die Intercellularsubstanz schnell weicher, gallertig, schleimig oder flüssig, oder aber die Zellenbildung bleibt beschränkt, die Intercellularsubstanz vermehrt sich, die Zellen behalten den spindel- oder sternförmigen Charakter des Bindegewebes, oder erreichen die runde Form der Granulationszellen, dann verfetten sie und es bildet sich der trockne verkäste Knoten der inneren Organe, aber niemals erreichen ihre Elemente den vollkommenen Habitus, das eigenthümliche Aussehen der malignen Geschwulstelemente. »Die Gummibildungen bieten histologisch nichts dar, wodurch sie über das Gebiet einfacher entzündlicher Produkte hinausreichen.« Gerade das Zutreffen des letzten Satzes können auch wir hier bestätigen. Deutlich sind an einzelnen Stellen die schwieligen Verdickungen des Muskelbindegewebes bemerkbar, welche die atrophischen Muskelfasern (siehe Fig. II) in sich schliessen und wurden diese Parthien auch vom Herrn Professor Bollinger als durch eine Myositis fibrosa bedingte bezeichnet.

Langenbeck beschreibt an der schon oben citirten Stelle einen später genauer anzuführenden Fall von Syphilom, welcher sowohl durch Sitz und Ausbreitung des tumor und durch die Schwierigkeit der Diagnose — dasselbe wurde für ein Carcinom angesprochen — als auch in der Ausführung der Operation in den kleinsten Details die überraschendste Aehnlichkeit bietet. Er betont die

ja auch in unserem Falle zu Tage getretene Schwierigkeit der Exstirpation wegen der ungewöhnlich festen und innigen Verwachsung mit den benachbarten Geweben, »so dass von einem Abstreifen mit dem Finger niemals die Rede sein konnte, weil feste, balkenartige, nur mit dem Messer trennbare Faserzüge überall von der Geschwulst ausgingen und sie mit den Nachbartheilen fest verlöthet hatten.« Eine nähere Erklärung hierfür gibt uns Lewin[1]) in seinem werthvollen Aufsatz »über Gummata«, welcher ausser den strahlenförmig derben, bindegewebigen Fortsätzen, welche diese Geschwülste aussenden, infiltrirte Lymphgefässe als Ursache ansieht. Nach dessen Untersuchungen bilden die Lymphräume der pars reticularis des Bindegewebes die Brutstelle der specifischen Rundzellen. Von diesen Räumen, welche er entweder als Anfänge der Lymphgefässe oder doch wenigstens mit diesen in Verbindung stehende Hohlräume anzusprechen sich berechtigt glaubt, sollen die Rundzellen in die Bahn der Lymphgefässe selbst und dann weiter in das ganze Lymphgefässsystem und durch die Vasa efferentia lymphatica in die Lymphdrüsen gelangen. In einzelnen Fällen, meint er, findet eine Stagnation der Rundzellen in den, von dem syphilitischen Depot ausgehenden Lymphgefässen statt, welches alsdann strangartig sich markirend, die allseitigen Verwachsungen des Syphilom's mit der Umgebung herstellt. Im Gegensatz zu v. Recklinghausen, welcher in seinen Publikationen über die Hauttumoren den Venenwandungen die erste Betheiligung zuerkennt und diese vorwiegend als Hauptsitz der zelligen Infiltration be-

[1]) Charité Annalen, VII. Jahrgang, pag. 743.

trachtet, wandern nach Lewin erst einige Zeit, nachdem dieser Process sich in den Lymphdrüsen abgespielt, die Zellen durch die Lymphgefässe in die in der adventitia vorhandenen Bindegewebspalten der Venen ein, »so dass man öfters die Venenwandungen so mächtig mit Zellen durchsetzt findet, dass ihr lumen nahezu aufgehoben wird.«

Wir kommen hier auf die Frage, welches Gewebe diente hier als der Ausgangspunkt für die Erkrankung? Selten entwickeln sich nach Nélaton[1]) Syphilome in der Dicke der Muskeln, ohne die Umgebung nicht mit zu ergreifen, da sie meist nicht scharf umschrieben auftreten, sondern radienartig in das umgebende Gewebe strahlen. Andererseits müssen wir die gummösen Leiden der Muskeln im engeren Sinne unterscheiden von den Infiltraten der Aponeurosen und Fascien und des die Muskeln umgebenden Zellgewebes, wo der Process sehr weite Gewebeflächen einnehmen und consecutiv auch die Atrophie eines Muskels herbeiführen kann. Es ist jedenfalls hier schwierig, mit Bestimmtheit zu sagen, wo der Process begann, da wie überhaupt selten nach Lewin[2]), so auch in diesem Fall die Entwicklung nicht von Anfang an beobachtet werden konnte, weil die Geschwülste in ihrem ersten Auftreten dem Patienten keine oder nur wenig Beschwerden verursachen und so man keine Gelegenheit zur Untersuchung hat. Mit einer gewissen Vorliebe jedoch scheinen sich die Syphilome an Gefässscheiden zu entwickeln mit dem Resultat der Obliteration des Ge-

[1]) Nélaton Tum. syph. muscl. Gaz d'hôp Nr. 59. Cannstadt 1861, pag. 323.

[2]) l. c.

fässes. So beschreibt Lanceraux[1]) ihr Vorkommen an der Carotis, Zeissl an der Brachialis, v. Langenbeck[2]) sah auch eine im sulcus bicipitalis und führt einen Fall an, wo ein Gumma von der äusseren Haut der Vena femoralis und von dem sie umgebenden Bindegewebe ausgegangen zu sein schien. Am meisten eclatant jedoch tritt diese Erscheinung hervor an dem schon oben hingewiesenen, unserem Fall so frappant ähnlichen Falle, wo die Vena jugularis communis von den Geschwulstmassen derart umwachsen war, dass sie in der Länge von 6 Centimeter mit exstirpirt werden musste, während es gelang, die gesunde Carotis davon abzulösen. Demnach ist auch in unserem Falle die Möglichkeit nicht zu leugnen, dass die leicht zerreisslichen, brüchigen Häute der Vena jugularis interna den Ausgangspunkt des Granulom's abgegeben haben. Wir dürfen somit vielleicht unseren mitgetheilten Fall den beiden von Langenbeck beobachteten Fällen als dritten anreihen, da ausser diesen nach diesem Autor[3]) »Gummigeschwülste an den Venen von grösserem Umfang bis jetzt nicht beobachtet zu sein scheinen.« — Für die trotz des vorsichtigsten Ablösen des tumor erfolgte plötzliche profuse venöse Blutung glauben wir als Ursache das in Folge der Entfernung desselben plötzlich eintretende Absinken des Druckes, welchen die Geschwulst bis dahin auf die Gefässwand ausgeübt, beschuldigen zu müssen. Letztere, welche bereits erheblich an ihrer Festigkeit durch die diffuse Infiltration eingebüsst hatte, konnte dem

[1]) Traité historique et pratique de la Syphilis. Paris 1866.

[2]) l. c.

[3]) l. c.

stärkeren Andrängen der Blutwelle nicht mehr widerstehen. — Abgesehen von der durch die Möglichkeit des Lufteintrittes in die klaffende Venenmündung bedingten Gefahr, lag die Schwierigkeit in der Ausführung und die Gefährlichkeit der Operation in der ungemein schwer zu stillenden Blutung. Ueberall bekanntlich, wo subkutane Venen in die tieferliegenden sich ergiessen oder wo die grossen Venenstämme in Körperhöhlen eintreten, sind sie mit den von ihnen durchbohrten Fascien durch kurzes Bindegewebe verwachsen, welches das Collabiren der Venenwandung verhindert und ihre Mündung klaffen lässt. Desshalb sind die Verwundungen der grossen Venenstämme mit Recht so gefürchtet und wegen der oft unvermeidlichen Unterbindung der grossen Gefässe die Exstirpation von Geschwülsten, welche an der Gefässscheide vorkommen, so äusserst gefährlich. —

Fall 2. (Beobachtet in der laryngoskopischen Poliklinik des Herrn Dr. Schech).

Barbara Schwarzbauer, 54 Jahre alt, Taglöhnerin, kommt im November 1882 in poliklinische Behandlung wegen Schluckbeschwerden und geringer, näselnder Sprache. Die Untersuchung ergibt, dass das velum palatini, in der Bewegung gleichmässig träge, sich nur langsam bei der Phonation hebt und nicht ganz abschliesst. Aufgenommene Getränke nehmen zum Theil den Weg durch die Nase. Da eine lokale Ursache nicht ausfindig gemacht werden konnte, wurde der Gedanke an eine centrale Erkrankung oder an eine diphtheritische Lähmung rege. Später jedoch wurde der eigentliche Charakter der Krankheit klar, es zeigten sich deutliche luetische Symptome. Zufällig entdeckte man zu Anfang des Jahres 1883, unmittelbar

innerhalb des linken Mundwinkels auf der Innenfläche der Wange eine derbe harte infiltrirte Stelle, welche bis in die tieferen Schichten der Wange reichte und über welcher die Schleimhaut milchig getrübt erschien. Obwohl in dieser Gegend gummöse Processe sehr selten sind und laut Anamnese von der allerdings wenig intelligenten Patientin eine Infection geläugnet wird, wurde ihr doch Jodkalisolution 5 : 150 Aq. dest. verabreicht. Schon eine Woche später zeigte sich sowohl eine entschiedene Besserung der Gaumensegellähmung als auch verschwand sichtlich die harte Stelle, welche übrigens bisher ohne Beschwerden verlaufen. Nach mehreren Monaten stellte sich Patientin wiederum in der Anstalt ein mit Klagen über starke Schmerzen auf dem rechten oberen Brusttheil. Die Untersuchung ergibt die Haut über dem rechten Sternoclaviculargelenk geröthet, intumescirt, auf Berührung sehr schmerzhaft und zeigt an einer kleinen Stelle deutliche Fluctuation. Die sehnige Insertion des musculus sternocleidomastoideus zeigt sich sehr beträchtlich verdickt, in einen runden derben Strang umgewandelt, der ungefähr noch 4 Centimeter in den Kopfnicker hineinragt. Etwa unterhalb der Mitte des Muskels verliert sich die spindelförmige Auftreibung und geht in normales Muskelgewebe über. Da anderweitige Processe ausgeschlossen werden konnten, wurde die Diagnose auf Tenositis gummosa und Syphilom der musculus sternocleidomastoideus gestellt. Obwohl Fluctuation vorhanden, das Gumma also erweicht war, wurde nicht incidirt, sondern innerlich 1½—2 gr. Jodkali pro die gegeben. Binnen kurzer Zeit bildete sich die Geschwulst ohne jede weitere Behandlung und ohne dass ein Durchbruch mit Ulceration

erfolgt wäre, zurück. Die fluktuirende Stelle sank ein und verlor ihre Röthe.

Wir dürften in dem vorliegenden Fall es mit dem zu thun haben, was die Wiener Syphilidologen „Syphilis maligna“ oder die französischen Autoren „Syphilis gallopante“ genannt haben, welche dadurch charakterisirt ist, dass die erste Periode der sekundären Erscheinungen ausserordentlich schnell durchlaufen wird und dass sehr bald, schon nach wenigen Monaten sich tertiäre Symptome zeigen. Wenn Patienten, bei denen eine syphilitische Infection erwiesen, über heftige Schmerzen beim Schlucken, sowie über Verschlucken und Regurgitiren von Flüssigkeit durch die Nase klagen, dabei eine nasale Sprache haben, ohne dass man bei gewöhnlicher Untersuchung in der Rachenhöhle eine Ulceration oder eine manifeste Ursache einer eigentlichen Gaumensegellähmung constatiren kann, so muss man an der hinteren oberen Rachen- und Gaumensegelwand Erosionen oder Ulcerationen vermuthen und untersucht man rhinoskopisch, so findet man an diesen Stellen solche kleine Erosionen oder auch Papeln, welche uns die Beschwerden der Kranken erklären. Die Schmerzen beim Schlucken rühren von den durch die Schluckbewegung hervorgerufenen Zerrungen des geschwürigen Gaumensegels, das Verschlucken und nasale Timbre der Sprache dagegen von der durch die Schwellung und Infiltration desselben bedingten Bewegungsströmung. Dass auch gleiche oder doch ähnliche Verhältnisse bei unserer Patientin vorgelegen haben, die nebenbei bemerkt nur sehr unregelmässig und sporadisch sich einstellte und dadurch genaue controlirende Untersuchungen erschwerte, dürfte nicht unwahrscheinlich sein, obwohl positive Angaben im vorstehenden

Krankenbericht, wohl aus gesagtem Grunde fehlen; aber der Erfolg der specifischen Therapie wirft ein helles Licht auf den Ursprung und Charakter dieser Erscheinungen. Wir rechnen diese von Mauriac [1]) als „Syphilose" des weichen Gaumens bezeichneten Symptome zu den sekundären bei der syphilitischen Diathese auftretenden Symptomen, wenn auch ungewöhnlich schnell, schon nach wenigen Monaten, hier die gummöse Spätform gefolgt ist, während genannter Autor sie als eine der häufigsten Formen der tertiären „reif" gewordenen Syphilis ansieht, welche nach ihm durchschnittlich erst 4—5 Jahre nach der Infection aufzutreten pflegt.

Fall 3. (Buisson, Tum. syph. des muscles. Gaz. med. de Paris 1846).

J. B. Sér...l aus Montpellier, 53 J, alt, von heruntergekommenen Körperbau, in Folge von Entbehrungen und Kummer und mehreren schnell auf einander ihn betroffenen Krankheiten, kam zu mir am 25. Juni 1845. Er gab an, in seiner Jugend einige Monate an Hämaturie gelitten zu haben. Ausserdem will er sich darauf einen Tripper acquirirt haben, welcher, ungenügend behandelt, sich zuerst mit einer Epididimitis und später mit einer sehr schmerzhaften und langwierigen Blasenhalsaffection complicirte. Mehrere Jahre lang will er an diesem offenbaren Blasencatarrh laborirt haben, wobei er noch angibt, dass sich während dieser Zeit noch stets an der Harnröhrenmündung zähe, schleimige Eitertropfen gezeigt hätten. Von diesem Leiden geheilt, inficirte er sich von Neuem und bekam ausser einer nochmaligen Harnröhrenblennorhoe

[1]) Vierteljahresschrift für Dermat. und Syphilis. V. pag. 513.

an der glans penis ein ulcus durum. Angewandte Abortifbehandlung liess binnen Kurzem das Geschwür heilen. Patient, welcher sich für geheilt glaubte, unterzog sich deshalb keiner weiteren Allgemeinbehandlung. Einige Jahre darauf erfolgte eine syphilitische Eruption, welche sich auf der behaarten Kopfhaut lokalisirte, sowie eine beträchtliche Ulceration am Gaumensegel, verbunden mit heftigen dolores osteocopi. Patient liess sich in das allgemeine Krankenhaus zu Montpellier aufnehmen; der methodischen Behandlung, die man ihm dort angedeihen liess, wichen die Symptome, nur die Geschwüre am Gaumensegel erheischten längere Zeit. Er verliess das Hospital, noch ehe vollständige Vernarbung eingetreten war. Nach kurzer Zeit jedoch begann der ulceröse Process von neuem, mit noch grösserer Heftigkeit, so dass die ganze uvula zerstört wurde, die Geschwürsbildung auf die Tonsillen, die hintere Pharynxwand und selbst auf die Epiglottis überging. Er verlor seine Stimme, die Sprache wurde heiser und näselnd. So gezwungen, sich einer neuen Allgemein- und Lokalbehandlung zu unterwerfen, trat zwar eine wirkliche Besserung ein, welche jedoch nicht von langer Dauer war. Einige Monate, nachdem die Symptome nachgelassen und die Geschwüre verheilt waren, bemerkte Patient die Entwicklung einer Geschwulst an der vorderen Halsgegend und zu gleicher Zeit stellten die Knochenschmerzen sich ein. Patient, ohne Ahnung von der syphilitischen Natur dieser neuen Erscheinung, bekam erst Verdacht, als der Tumor eine beträchtliche Grösse erreicht und die Respiration zu behindern anfing. Dann erst consultirte er mich. Der voluminöseste Theil des Tumor entsprach dem manubrium sterni in der Höhe des

Ansatzes der beiden musculi sternocleidomastoidei. Er bot an dieser Stelle die Grosse einer Orange und erschien etwas doppellappig, jeder Lappen entsprechend je dem unteren Ende des genannten Muskels. Der obere Theil jedes Lappens verlängerte sich in der Richtung des sternocleidomastoideus, fast bis zur Höhe des Zungenbeins. Das Volumen des Muskels war auf jeder Seite gleichsam in drei Abschnitte getheilt und gewann in Folge dessen ein beträchtliches Aussehen. Das Ganze des tumor stellte gleichsam einen Strang dar, welcher an dem der Sternalinsertion des Muskels entsprechenden Punkt eine halbelliptische, bauchige Form annahm. (La tumeur répresentait une sorte de corde demi elliptique renflée au point de jonction qui corréspondait au sternum.) Diese Geschwulst war von beträchtlicher Härte, besonders in der Gegend seiner Verlängerung längs des Halses. Von Fluctuation war keine Spur vorhanden, ebensowenig war eine Pulsation zu bemerken und die bedeckende Haut war verschieblich und keineswegs abnorm gefärbt. Der nicht befallene Theil der beiden Kopfnicker allein war nur contractionsfähig, jedoch eine vollständige Steifheit hinderte die Contraction der unteren Hälfte dieser Muskeln und dieser Zustand hemmte die Bewegung des Halses besonders die Beugung. Etwas Empfindlichkeit auf Druck war vorhanden; die spontanen Schmerzen, welche auftraten, waren jedoch weder klopfend, wie bei der Entzündung, noch lancinirend, wie beim Carcinom. Es war ein dumpfer Schmerz und keineswegs ähnlich dem, wie er bei syphilitischer Periostitis aufzutreten pflegt, welcher Nachts und bei feuchtem Wetter exacerbirt. Ich verordnete Einreibungen von 4 gr. Kaliumhydrojodatsalbe und 50 Centigramm Kalijodür: 120 gr.

innerlich zu nehmen. Nach 8 Tagen zeigte sich schon merkliche Besserung. Die Lösung des tumor begann sich zu entwickeln. Mit dem Kalijodür stieg ich bis zur Dosis von 75 Centigramm pro die. Am 20. Tage hatte sich die Geschwulst bis zur Hälfte verkleinert und das Abnehmen derselben erfolgte genau im Verhältniss zu dem Einfluss, welchen das Kalijodür fortschreitend specifisch ausübte und zu der Dauer der Anwendung desselben. Vier Wochen nach dem Beginn dieser Behandlung war der sternale Theil der Geschwulst vollständig verschwunden. Die beiden musculi sternocileidomastoidei hatten ihr früheres, ursprüngliches Volumen wieder erhalten, aber an den unteren Dritteln war eine Verhärtung zurückgeblieben, wie wenn ein Knochenkern in der Mitte des Muskels sich befände. Und ich glaube in der That, dass ein solcher die Ursache war von der Empfindlichkeit bei der Untersuchung. Ich hielt es für rathsam, den Gebrauch des Kaliumjodür fortzusetzen, täglich 2gr. einen Monat hindurch nach der Heilung dieses merkwürdigen Tumor und bis jetzt hat sich kein Zeichen eines Recidivs bemerkbar gemacht. Patient erscheint vollständig geheilt und bietet auch kein anderes Symptom seiner früheren Lues. In dem berichteten Falle hat sich die syphilitische Natur des Muskeltumor nicht nur durch die Antecedentien des Patienten geoffenbart, sondern auch durch die besonderen Heilungsvorgänge. Es bestand also in diesem Fall neben dem Muskeltumor eine Knochenaffection, beide auf derselben dyskrasischen Basis beruhend.

Fall 4. (Nélaton, Tumeur syphilitique du sterno-mastoidien, Gaz. des hôp. Nr. 6. 1858. Cannstadt 1858. 4. pag. 316).

In der Klinik von Nélaton kam ein Fall von syphilitischer Geschwulst am rechten sternocleidomastoideus zur Beobachtung. Die Geschwulst erstreckte sich vom Unterkieferwinkel bis zum sternum; sie war solid, hart, verschiebbar, gegen Druck empfindlich und von unregelmässigen Schmerzensanfällen begleitet. Die Stimme war etwas rauh, wie bei Struma; im Uebrigen waren die Organe der Respiration und Deglutition nicht belästigt.

Fall 5. (Nélaton, Myosite syph. Gaz. des hôp. Nr. 11. Cannstadt, Jahresbericht der gesammten Medicin. 1867. 4. pag. 554).

Eine auf Nelaton's Klinik behandelte junge Frau hatte an der linken Halsseite eine vom processus mastoideus bis zum Schlüsselbein sich erstreckende Anschwellung, deren Haut gespannt, rosenroth, hart, verdickt, nicht verschiebbar, ungeschmeidig. Bei der Anschwellung erscheint ausser Haut und Aponeurose der Kopfnicker betheiligt. Kein Schmerz. Nélaton hält diesen Fall für eine gummöse syphilitische Muskelgeschwulst und begründet die Diagnose mit der Angabe der Patientin, dass sie gelbe Flecken auf der Haut (Roseola syphilitica?) gehabt und innerlich und äusserlich Merkur (Sublimatbäder) genommen habe. Therapie: die der tertiären Syphilis, also Jodkalium, von welchem der Berichterstatter nach 4—6 monatlicher Behandlung den besten Erfolg sich verspricht.

Fall 6. (v. Langenbeck: »Ueber Gummageschwülste«, Langenbeck's Archiv für klinische Chirurgie. Band 26, pag. 280).

Revolinska, Riemersfrau aus Lobsens, 53 Jahre alt, wurde am 18. November 1876 in die Klinik aufgenommen. Die wenig intelligente Patientin hat vor vielen Jahren

längere Zeit hindurch an Fluor alb. gelitten, vor 5 Jahren Variola überstanden. Die Eltern sind schon vor längerer Zeit gestorben, der Vater angeblich an Carcinoma ventriculi. Von den 11 Kindern, welche Pat. geboren, leben noch 5. Vor etwa 4 Monaten bemerkte Patientin eine bohnengrosse Anschwellung an der rechten Seite des Halses, in der Höhe des Kehlkopfes, die langsam wuchs, bei Berührung schmerzte, das Athmen und Schlingen aber nicht behinderte. Pat. ist mager, von bleichem Aussehen, kleiner Statur. Auf der rechten Seite des Halses, in der Höhe des Ringknorpels, befindet sich eine hühnereigrosse Geschwulst von fester Konsistenz. Die Geschwulst ist mit der Haut und mit dem Kopfnicker verwachsen, mit diesen Theilen verschiebbar, aber möglicherweise mit tieferen Theilen adhärent. An der höchsten Stelle der Geschwulst ist die Haut geröthet. Spontane Schmerzen fehlen, doch verursacht die Berührung der Geschwulst Schmerzen. Anschwellung der Lymphdrüsen am Halse ist nicht vorhanden. Die Diagnose glaubte ich auf Carcinom stellen zu müssen.

Operation am 22. November. Ein in der Richtung des Kopfnickers geführter Hautschnitt legt die Geschwulst frei, die durch zahlreiche, von ihr ausgehende, sehr feste Gewebsstränge mit der Halsfascie, dem Kopfnicker und den tiefer gelegenen Theilen fest verwachsen ist. Alle diese Adhärenzen mussten mit dem Skalpell getrennt werden, an keiner Stelle gelang es durch Abstreifen mit dem Finger die Geschwulst frei zu machen. Unter sehr mühevoller, zeitraubender Zergliederung wurde endlich die Carotis communis freigelegt und es gelang, dieselbe unverletzt von der Geschwulst abzulösen. Bei dem Bemühen,

die Vena jugularis communis in derselben Weise frei zu legen, entsteht ein Einriss in die Vene am unteren Ende der Geschwulst und es zeigt sich, dass das Gefäss von den Geschwulstmassen vollständig umwachsen ist. Die im Augenblicke des Einreissens eintretende Blutung aus dem centralen Venenende wird durch Fassen mit der Schieberpincette sofort gestillt. Es wird nun die Vena jugularis unterhalb und oberhalb der Geschwülste unterbunden und mit dieser exstirpirt. Der durch die Operation freigelegte Nervus vagus erschien gesund. Die Wunde wird durch Suturen geschlossen und nachdem in dem unteren Mundwinkel ein Drainrohr eingelegt worden, mit Karboljuteverband bedeckt. Da der Blutverlust bei der Operation nur unbedeutend gewesen war, so fühlte Patientin nach derselben sich nur wenig erschöpft. Bei täglichem, unter Spray vorgenommenen, Verbandwechsel heilte die Wunde in der Tiefe grösstentheils durch unmittelbare Verklebung, von den Hauträndern aber stiess sich da, wo die Haut mit der Geschwulst fest verwachsen gewesen war, ein schmaler Hautsaum gangränös ab. In den ersten 3 Tagen nach der Operation fieberte Patientin lebhaft mit Temperaturen von 39—39,5°. Am 9. Tage war die Temperatur wieder normal. Am 23. December war die Wunde vernarbt und wurde Patientin bei gutem Wohlbefinden in ihre Heimath entlassen.

Die exstirpirte Geschwulst, durchschnitten, war von gelblich grauer Färbung, festem aber ziemlich bröckligem Gefüge und sehr arm an Gefässen. Ein Saft liess sich aus demselben nicht ausstreichen. Die Venenhäute sind in der Geschwulst noch deutlich zu erkennen, aber so brüchig geworden, dass sie zerreissen, sobald man die Geschwulst

von ihnen abzulösen versucht. Mit der inneren Venenhaut fest verwachsen findet sich ein vollkommen entfärbter, fast adhärenter Thrombus. Die von Dr. Wegner vorgenommene mikroskopische Untersuchung ergab, dass die Geschwulst aus Granulationsgewebe bestand, eine Diagnose, die auch von Virchow bestätigt wurde. Da es bekanntlich schwer ist, die Gummigeschwülste von einigen Sarkomen mit Sicherheit zu unterscheiden, anderweitige Erscheinungen von constitutioneller Syphilis bei der Patientin nicht vorhanden waren, auch die Anamnese in dieser Beziehung keine sicheren Anhaltspunkte gab, so musste es immer noch zweifelhaft bleiben, ob die Geschwulst in der That auf constitutionelle Lues zurückzuführen und als Syphilom aufzufassen sei. Ich wandte mich daher an den Kreisphysikus in Lobsens mit der Bitte, mir über die Vita anteacta und über den Gesundheitszustand der Revolinska nach der Operation Auskunft zu geben. Derselbe theilte mir im Februar 1880 Nachstehendes mit: Nachdem ich eben die R. untersucht habe, beeile ich mich, über den Zustand derselben, wie folgt, zu berichten. Ich hielt die Halsgeschwulst ebenfalls für Carcinom und glaubte auch, dass ein Recidiv nicht ausbleiben werde. In der That schien dies im Winter 1878 sich einstellen zu wollen, die Pat. stellte sich mir damals mit dick angeschwollener Zunge und einem tiefen Ulcus auf der Rückenfläche derselben, sowie mit Ulcerationen des weichen Gaumens vor. Letztere nahmen an Ausdehnung und Tiefe rasch zu, so dass die Gaumenbögen vollständig zerstört wurden, während das Geschwür der Zunge keine Neigung zur Vergrösserung zeigte. Die von mir verordneten Gurgelwässer hat die Pat., wie sie mir heute versichert, nicht

angewendet, sie hat überhaupt keine Mittel gebraucht und dennoch sind diese ausgedehnten Verschwärungen vollständig geheilt und vernarbt, natürlich mit Hinterlassung bedeutender Defecte und sehr lästiger Schlingbeschwerden. Im vorigen Sommer (1879) bildete sich auf der linken Wange eine taubeneigrosse, schmerzlose Geschwulst, welche sich röthete und zu einem tiefen Ulcus öffnete. Auch dieses heilte ohne alles ärztliches Zuthun unter Anwendung von Hausmitteln, mit Hinterlassung einer tiefen strahligen Narbe. Gegenwärtig sind die Halsdrüsen linkerseits bis Wallnussgrösse angeschwollen und unter dem Kinn liegt ein Paquet haselnussgrosser Drüsen, Syphilis wird entschieden geleugnet. Ich kenne Pat. seit 14 Jahren und ist sie früher nie krank gewesen. Ihr Mann ist gesund und kräftig, die von ihr geborenen Kinder sind sämmtlich gesunde kräftige Leute. — Nach diesen höchst interessanten Mittheilungen, fährt Langenbeck weiter fort, ist es wohl kaum zu bezweifeln, dass die 1876 von mir exstirpirte Halsgeschwulst syphilitischen Ursprungs gewesen ist, denn die bei der Revolinska 1878 aufgetretene Ulceration der Zunge und des Gaumensegels, die 1879 auf der linken Wange entstandene taubeneigrosse Geschwulst, welche in Eiterung überging und mit tiefer strahlenförmiger Narbe heilte, die Lymphdrüsenschwellungen, welche noch zur Zeit der Berichterstattung bestanden — alle diese Erscheinungen sind doch nur durch die Annahme zu erklären, dass die R. an constitutioneller Syphilis gelitten habe und noch leide. Auffallend bleibt aber immer der eigenthümliche Verlauf der Krankheit und besonders das lange Fehlen aller lokalen Erscheinungen. Nehmen wir an, dass die primäre Infection mit dem vor

vielen Jahren bestandenen Fluor alb. zusammen fällt und dass der Tod von 6 Kindern auf Syphilis der Mutter zurückgeführt werden kann, so ist doch die R. 14 Jahre lang gesund gewesen und die 5 noch lebenden Kinder gesund. Bei ihrer Aufnahme in die Klinik liess die R. ausser der Geschwulst am Halse nichts Krankhaftes wahrnehmen und die Operationswunde heilte grossentheils per primam. —

Fall 7. (Langenbeck ibidem p. 270).

Ich habe vor Jahren ein taubeneigrosses Syphilom im rechten Kopfnicker, etwa 2 Zoll oberhalb seiner Insertion am Sternum gesehen, welches gleichzeitig mit Ecthymapusteln und mit gummöser Orchitis bei einem 36 Jahre alten Mann sich unter reissenden Schmerzen entwickelt hatte. Ohne die anderen Erscheinungen von konstitutioneller Syphilis würde es schwer gewesen sein, die ziemlich feste, mit dem Muskel bewegliche Geschwulst nicht für ein Fibrosarcom zu halten. Sie verschwand jedoch vollständig mit den andern Erscheinungen im Laufe einer vierwöchentlichen Inunctionskur.

Fall 8. (Manssurow »Ueber Syph. der fibrösen Gewebe«, Vierteljahrschrift für Dermatol. und Syph. 8. Jahrg. 1881 pag. 423.)

Madame D., 34 Jahre alt, mager und blutarm, von mehr als mittlerem Wuchs, erkrankte an Syphilis im Januar 1875. Nach merkurieller Behandlung bildeten sich nach 2 Jahren (1877) bei ihr Tuberkel auf dem Schienbein und darauf serpiginöse Geschwüre. Im Laufe des Juli 1877 nahm die Kranke Jodkali zu 15 gr. in 24 Stunden ein und darauf jodhaltiges Quecksilber 8 gr.

Ferner machte sie 18 Einreibungen zu je einem Skrupel. In Folge eines merkuriellen Katarrhs wurden diese Mittel unterbrochen und von neuem Jodkali gegeben. Im Nov. entwickelte sich bei der Kranken eine Periostose auf dem linken Schienbein, eine Vergrösserung der Halsdrüsen und eine durch Erkältung entstandene Entzündung des äusseren Ohres. Jodkali und Chinin. Im September 1878 wandte sich die Kranke wieder an mich, in Folge einer Halsgeschwulst längs des musculus sternocleidomastoideus. Die Geschwulst hatte eine schräge Richtung von oben nach innen und etwas nach vorne; war von länglicher Form. fast gänzlich unbeweglich und vollkommen hart wie ein Knorpel. Sie ergriff den erwähnten Muskel oder floss mit ihm besser gesagt zu einem Ganzen zusammen, denn ich konnte den Muskel nicht besonders herausfühlen. Die Geschwulst wuchs allmählig und erreichte die Grösse eines länglichen Hühnereies und behinderte die Kopfbewegung besonders zur Seite. Endlich, als sie die Luftröhre zu drücken anfing, wurde das Athmen laut und unfrei. Im Juni 1878 beginnend wuchs sie bis zum Oktober. Darauf wurde sie unter dem Einfluss von Jodkali und lokalen Einreibungen mit Merkursalbe und schliesslich vermittelst Bestreuen mit Amylum jodatum kleiner. Die Kranke ward während ihrer Behandlung schwanger und gebar am 6. November ein augenscheinlich gesundes Kind (das übrigens nicht länger als 7 Monate lebte und an einer fremden (?) Krankheit starb). Nach der Geburt wurde die Behandlung fortgesetzt und die Geschwulst schwand allmählig in dem Grade, wie sich das allgemeine Befinden der Kranken besserte. Das folgende Kind wurde am 28. Januar 1880

geboren. Es war schwächlich und bildete sich auf seinem Nacken ein tuberkulöser Ausschlag (Tuberc. syphilitica) und eine bedeutende Geschwulst der Nackendrüsen; es starb an einem entkräftenden Durchfall, während es Zähne bekam, am 14. Juli 1880 und wurde nur mit Hausmitteln behandelt. — Die hier beschriebene Neubildung, erklärt der Berichterstatter, zeigte sich im 4. Jahre seit Beginn der Krankheit und bildet die Uebergangsform zwischen der Affection des Zellgewebes und der Muskeln. Wenn die Affection sich auf einer bedeutenden Fläche bildete und einen grossen Theil des musc. sternocleidomastoideus einnahm, so entsteht hier die Frage, welches der Ausgangspunkt derselben war, das sie umgebende lockere Zellgewebe, die Drüsen, die in der Nähe liegen, oder die fibrösen Muskelhäute? Wir wissen, dass alle diese Gewebe als Heerde für syphilitische Ablagerungen dienen können, aber die schliessliche Form und die Degeneration des Muskels ist ein Faktum, welches uns wenigstens die Endstufe der Neubildung zeigt. —

Fall 9. (Pollak, Centralblatt für Chirurgie, 1881, pag. 414).

Ein gut genährter 39 Jahre alter Mann, der niemals ohrenkrank war, vor 10 J. ein Geschwür an der Eichel, dolente Bubonen in beiden Leisten hatte, erkrankte ohne näher bestimmbare Ursache unter sehr vehementen, gegen den Zitzenfortsatz ausstrahlenden Schmerzen an einer rechtsseitigen Otitis mit copiösem Ausfluss. Gleichzeitig entwickelte sich am proc. mastoideus eine Geschwulst, die nach 10 Tagen, als Verfasser sie zur Untersuchung bekam, hühnereigross, auf der Unterlage nicht verschiebbar

und teigig anzufühlen war; sie ging diffus in die reg. temp. über, war von normaler Haut bedeckt und nur an ihrem unteren Abschnitt, an einer etwa kreuzergrossen Stelle, deutlich fluctuirend und geröthet. Lymphdrüsen der rechten Seite des Halses geschwellt, äusserer Gehörgang mit dickflüssigem, übelriechendem Eiter erfüllt, nach dessen Entfernung die Haut des knorpeligen Gehörganges geröthet, geschwellt, gegen den knöchernen Abschnitt hin trichterförmig verengt erscheint. Hörvermögen ist bedeutend herabgesetzt, Knochenleitung erhalten. Linkes Ohr normal. Diagnose lautete: Otitis media purulenta, Otitis externa diffusa, sequente periostide proc. mastoid. Therapie: Luftdusche, Inspersion von Pulv. acid. boric. und da der Kranke zu einer Eröffnung des vermeintlichen Abscesses sich nicht entschliessen wollte, Bepinselung der Geschwulst mit Tr. Jodi Tr. Op. aa. part. aeq. Zwei Tage später, Incision der Geschwulst, aus der sich nur wenig, mit Blut gemengter Eiter entleert. Die Untersuchung mit der Sonde lässt nirgends vom Periost entblössten Knochen nachweisen. Durch die Incisionswunde drängt sich eine gelblich graue, leicht zerreissliche Masse hervor, deren Aussehen zusammengehalten mit der Drüsenschwellung und der fahlen Gesichtsfärbung des Pat. ein Carcinom des Felsenbeins vermuthen lässt. Die mikroskopische Untersuchung indessen ergibt ein Bild, wie es Virchow von den Granulomen entwirft. Nach drei Wochen war die Otorhoe auf ein minimum reducirt. Die Geschwulst am Warzenfortsatz war bedeutend kleiner geworden, nach weiteren 6 Tagen war die unterminirt gewesene Haut mit ihrer Unterlage verwachsen, die Incisionswunde für eine Sonde passirbar. Im Lauf von

14 Tagen verschwand die Geschwulst vollkommen, hingegen war die regio temporo-frontalis bis über den Jochbogen von einer etwa faustgrossen Geschwulst erfüllt, die von den Kopfknochen auszugehen schien und zwei fluctuirende Stellen zeigte; letztere wurden indicirt. Der Heilverlauf war unter dem innerlichen Gebrauch von Jodkali ähnlich wie bei dem ersten tumor. Weiterhin zeigte sich noch am oberen Rand des Helix ein unregelmässiges, zackiges Geschwür und zwei gleich aussehende, je linsengrosse Geschwüre an der Eminentia scaphoidea der hinteren Fläche der Muschel. Da der luetische Charakter des Leidens zweifellos war, wurden Inspersionen von Pulv. Jodoform. und innerlich Jodkali verordnet. Die Geschwüre heilten, doch blieb die Drüsenschwellung am Halse zurück, ausserdem klagt Pat. über zeitweise auftretenden Schwindel mit der Neigung, nach links zu fallen, und über Kopfschmerzen, während äusserlich nichts abnormes wahrzunehmen ist, so dass der Verdacht auf eine syphilitische cerebrale Erkrankung vorhanden. —

Fall 10. (Lesser: „Syph. maligna", Vierteljahresschrift für Dermat. und Syph. 9. Jahrgang 1882 pag. 632).

K... Emilie, Arbeiterfrau, 28 J. alt. Am 29. Okt. 1879 tritt Patient in poliklinische Behandlung. Diagnose: Erosionen auf den kleinen Schamlippen und in der Umgebung der urethra. Der Mann der Patientin hatte sich am 27. August mit einem frischen Syphilis, — Papulae mucosae oris et ani — die von einer vor 3 Monaten erfolgten Infection herrührte, vorgestellt. Am 8. November wurde Patientin von einem lebenden Kinde entbunden, welches bei einer, freilich nur einmaligen Untersuchung

keine Zeichen von Lues darbot. Bei der Patientin ist ferner notirt am 20. Dec. Syphilis, Plaques tonsillarum, Papulae madidantes. Therapie: Inunction mit Ungt. cin. 2, 0 pro die. 23. Januar 1880. Die Papeln an den Genitalien sind verheilt, dagegen haben sich zerfallende Papeln am weichen Gaumen und Zahnfleisch gebildet. Ther. Kal. jodat. 31. März. Auf dem behaarten Kopf und an der Nase mehrere tiefe Geschwüre mit speckigem Grunde und infiltrirtem Rande Therap. Kali jodat. 24. Mai. Die Geschwüre sämmtlich verheilt. Im oberen Theil des rechten Sternocleidomastoideus eine harte schmerzhafte Infiltration. 28. Juli. Nach längerem Gebrauch von Kal. jodat. ist die Infiltration am Halse geschwunden. In diesem Fall, so schliesst der Verfasser, hat die Infection vermuthlich im September oder Anfang Oktober 1879 stattgefunden, jedenfalls auch nach den Angaben ihres Mannes, da dieser wohl sicher die Quelle der Erkrankung für die Frau war, — nicht viel früher, und entsprachen die bei der ersten Untersuchung der Patientin constatirten Erosionen wahrscheinlich dem Primäraffect. Die ersten ulcerösen Erscheinungen traten auf etwa 6 Monate nach der Infection, 2 Monate später entwickelte sich ein Muskelgumma.

Wenn man nun in Hinsicht auf alle die mitgetheilten Krankheitsgeschichten, den in der Einleitung gegebenen Andeutungen zufolge, einen Versuch wagen dürfte, einige allgemeine Schlusssätze in Betreff der Krankheitserscheinungen, welche alle diese Fälle zeigen, aufzustellen, so resultiren folgende Verhältnisse.

Zunächst ist zu bemerken, dass, wenn auch die Thatsache, dass durch Lues auch die quergestreifte Musku-

latur erkranken kann, schon den ältesten Syphilidologen bekannt gewesen, die genauere Kenntniss der Erkrankung ein Verdienst der Neuzeit bildet. Man lernte zwei Formen syphilitischer Muskelerkrankung kennen, die diffuse, dem recenteren Stadium angehörige und die circumscripte gummöse, als Spätform auftretende Myositis. Die pathologisch-anatomischen Veränderungen hiebei sind, um kurz dieselben zu berühren, im Allgemeinen immer noch nicht zur Genüge bekannt. Nach Neumann,[1]) welcher in mehreren Fällen Gelegenheit hatte, die histologischen Veränderungen zu studiren, stellt sich letztere dar, als eine von den Gefässen des Perimysium internum ausgehende kleinzellige Infiltration, Vermehrung des Bindegewebes, Auseinanderdrängen der Muskelbündel, die anfangs noch intakt sind, dann aber ihre Querstreifung verlieren, aufquellen, zerfallen. In chronisch verlaufenden Fällen sind nach Virchow[2]) die sichtbaren Veränderungen ausser einer zu constatirenden Fettmetamorphose sehr unbedeutend. Dem freien Auge erscheint der Muskel gefärbt, graulich gelb oder weisslich gelb, während unter dem Mikroskop die Primitivbündel sich völlig farblos zeigen; in denselben finden sich kleine Häufchen gelblicher, glänzender Moleküle von örtlich angehäuftem Muskelfarbstoff, wobei stets eine vermehrte Resorption des veränderten Inhalts des Primitivbündel eintritt. Zeissl[3]) lässt die syphilitische Muskelerkrankung ebenfalls auf einer chronisch umschriebenen Entzündung der Muskelscheide berufen, in welch'

[1]) Wiener medic. Presse 1884 pag. 248.

[2]) Virchow, Ueber parenchymatöse Entzündung. Vorlesung 1852. 2. 109.

[3]) Zeissl, Lehrbuch der Syphilis.

letzterer eine umschriebene, auf Bindegewebswucherung beruhende Verdickung entsteht und lässt an Stelle des untergegangenen resorbierten Muskelgewebes das vom Perimysium her nachwuchernde Bindegewebe rücken, aus welchem sich dann das Syphilom entwickelt und „die fettig und käsige Metamorphose der neugebildeten Strata herstellt.“ Seine Entwicklung geschieht zwischen den Muskelelementen, von denen es bald mehr, wie in unserem ersten Fall, bald weniger enthält.

Um nun auf die Symptome unserer Geschwülste zu sprechen zu kommen, zu deren klinischer Auffassung die Berechtigung Virchow durch sein Wort betont, „dass die Entwicklung, Neubildung, die Geschichte und das Leben der Processe grössere Berücksichtigung verdienen, als das morphologische Produkt,“ so erkennt Fournier[1]) ihrer klinischen Geschichte 4 Perioden zu. Die erste ist das Stadium der Entwicklung des Gumma im Muskel, welches meist schmerzlos, als scharf umschriebener derber Knoten langsam wächst. Die zweite Periode ist charakterisirt durch Erweichung desselben mit consekutiver Entzündung der Nachbarschaft; dasselbe wird fluctuirend, nach der Erweichung entzündet sich das umgebende Zellgewebe, und besonders die Hautdecken und es erfolgt der Durchbruch, die dritte Periode der Ulceration, welche dann bei geeigneter Behandlung von der Periode der Vernarbung beschlossen wird. Mit der Verschiedenheit hauptsächlich dieser beiden ersten Stadien, welche, wie in allen unseren Fällen, die wir angeführt, meist nur durchlaufen werden, ohne dass es wegen der

[1]) Fournier, Etude generale de la gomme, Gaz. hebdom. de med. et de chir. N. 26.

meist prompten therapeutischen Wirkung zu den späteren kommt, hängt auch zum Theil die in beigegebener schematischen Uebersicht deutlich hervortretende Verschiedenheit der Consistenz der Geschwülste zusammen. Diese wird nicht etwa durch die Beschaffenheit der die Gummata constituirenden specifischen Rundzellen allein ergeben, sondern durch die Eigenschaft des befallenen Gewebes. Nach Lewin's[1]) Anschauungen „wirken die mit eigener grosser Persistenz begabten Rundzellen zuerst als Reiz auf das umgebende Gewebe und erzeugen hierdurch eine Hyperplasie desselben; und auf dieses Stadium folgt alsbald das der Verdichtung, die durch vermehrte Zufuhr auch resistenter gewordenen Rundzellen wirken comprimirend auf das sie umgebende Gewebe, so dass dies mehr und mehr in Verhärtung übergeht und einen hohen Grad von Consistenz gewinnt.“ Ja wie Buisson, welcher im Fall 3 die Härte auf einen in der Mitte des Muskels eingelagerten Knochenkern zurückführen zu müssen glaubt, meint auch Lancereaux,[2]) dass in manchen Fällen statt des fettigen Zerfalls Kalkablagerung im Muskel eintreten kann. Ist jedoch der Process in das zweite Stadium getreten und hat das subcutane Zellgewebe in Mitleidenschaft gezogen, so verändert sich die Consistenz und das Syphilom zeigt, wie im Fall 2 und 9, geringe oder gar keine Härte, die am Ende der Periode stellenweise in Fluctuation übergeht. Das in der pars reticularis cutis vorhandene, lockere, weitmaschige, mit eingesprengten Fettzellen versehene, Bindegewebe bietet den Granulationszellen dann zu wenig Widerstand, als dass eine kallöse

[1]) l. c.
[2]) l. c.

Härte sich formiren könnte. Hier angelangt, pflegen die Syphilome ihren eigentlichen Charakter, dass sie kein dauernd organisirtes Gewebe constituirt, zu offenbaren. Mit ihrer fortdauernden Wucherung geht jetzt eine rasche fettige Degeneration und eventueller Zufall der eben gebildeten Gewebe einher. Auch bei den im Fall 2 und 3, an den sehnigen Insertionsstellen des Muskels aufgetretenen, strangförmig sich markirenden Syphilomen ist die harte Consistenz ebenfalls der Compression zuzuschreiben, welche die Bindegewebsfibrillen, die ohnehin hier weicher Bestandtheile entbehren, erfahren. — Die Farbenveränderung der Haut ferner, sowie die verlorengegangene Verschieblichkeit derselben kündigt ihr Verhältniss zu dem darunter befindlichen Tumor an. Die sich in vier unserer Fälle gezeigte Röthe ist auf beginnende Ulceration zu beziehen. — Die, wie wir sehen, sehr variabele Dauer der einzelnen Entwicklungsphasen des Syphiloms ist auf die vom Virchow[1]) gemachte Eintheilung zu beziehen in mehr cellulöse und dann gewöhnlich ulcerative, oder mehr fibröse und dann gewöhnlich käsig werdende, ohne dass jedoch zwischen beiden eine scharfe Grenze gezogen werden könnte. Je langsamer die Gummata sich bilden, um so mehr überwiegt der fibröse, käsige und nach Virchow's Sinne eigentliche gummöse Habitus, je schneller sie sich entwickeln, um so mehr besteht die Möglichkeit des ulcerösen Zerfalls.

Was den Sitz der Geschwülste an unserem Muskel betrifft, so sehen wir, dass in gleichmässiger Weise an allen Stellen die Lokalisation erfolgen kann. Zeissl[2])

[1]) Virchow's Archiv Band 15 pag. 217.

[2]) l. c.

bezeichnet zwar als den gewöhnlichen Sitz den bauchigen Theil der Muskeln, wir haben hier jedoch eine Reihe von Beispielen, wo auch das fibröse Gewebe, welches die Sternoclaviculargelenke umgibt, sowie die fibrösen Sehnenscheiden, trotz ihrer eben nicht gefässreichen Organisation dem Einfluss dieser Spätform der Syphilis unterworfen sein kann. —

Die Configuration unserer Syphilome war entweder eine runde oder mehr ovale, spindelförmige. Die sprungweise, durch Agglomeration von mehreren Knoten vor sich zu gehen pflegende Art und Weise ihres Wachsthumes, welches von Langenbeck[1]) als besonders charakteristisch für derlei Gewächse angesehen wird, können wir nur in unserem dritten angeführten Fall bestätigen. Bei denjenigen Fällen, wo nur wenig Beweglichkeit der Geschwulst vorhanden, war offenbar eine Verwachsung mit den Halsfascien eingetreten, da die Verwachsung mit dem Muskel gewöhnlich noch einen höheren Grad von Beweglichkeit gestattet, weil der Muskel selbst beweglich ist.

Die in sehr verschiedenem Grade, meist nur bei der Palpation auftretende Schmerzhaftigkeit der Syphilome, welche, wenn sie in excessivem Masse auftritt, wie Lanceraux[2]) meint, davon abhängt, dass die Geschwulst zufällig mit einer Nervenfaser verwachsen ist, mag vielleicht viel zu der Möglichkeit einer Verwechselung mit Carcinom beitragen, da man von jeher die Schmerzhaftigkeit einer Geschwulst als ein für Krebs diagnostisches Merkmal angesehen hat und anderseits man nirgends so häufig Gelegenheit hat, den Uebergang von Carcinomen auf

[1]) l. c.
[2]) l. c.

das Muskelgewebe zu constatiren, als bei den von der Parotis ausgehenden, wo sehr früh die obere Parthie des musc. sternocleidomastoideus krebsig infiltrirt und von Knoten durchsetzt wird. —

Ueber die Frage, welche Muskeln von dem Syphilom vorzugsweise befallen werden, gibt die Litteratur nur annähernd Anhaltspunkte. In den Angaben, die wir finden, sind nur die Körperregionen im Allgemeinen bezeichnet, ohne Differenzirung des kleinknötigen Syphilids von dem eigentlichen subcutanen Gummaknoten, ohne Unterscheidung der Muskelsyphilome von den im Knochen und Periost auftretenden. Lewin[4]), der eine statistische Zusammenstellung angefertigt hat, gibt folgende Daten. Von 45 000 Kranken sind von ihm 83 mal Gummata beobachtet. Davon kommen auf

Stirn 17

Sternum 11 (wozu jedenfalls auch die im Sternoclaviculargelenk eingerechnet sind).

Oberschenkel 7

Unterschenkel 6

Nacken 5

Oberarm 6

Vorderarm 2

In 59 Fällen Fournier's[1]) war befallen:

Unterschenkel	6	Brust	3
Sternum	2	Regio sub-hyoidea	1
Lippen	1	Nacken	4
Penis	2	Füsse	1
Scrotum	5	Reg. metatars.	1

[1]) l. c.

[2]) Gaz. des Hôpit. 105, 107.

Oberschenkel	11	Vorderarme	3
Rücken	1	Augenlider	2
Finger	3	Labia maiora	1
Arme	4	Gesicht	4
Schamlippen	1	Kopfhaut	1

Von 50 von Juillen[1]) beobachteten Fällen vertheilen sich:

Auf das Gesicht (excl. Schleimhaut)	29
unteren Extremitäten	14
Schulter	3
Kopf	2
Rücken und Fuss	1
Hand	1

Nach Cornil[2]) sollen vorzüglich das Gesicht, die Kopfhaut, die Schultern, Hals, die Oberschenkel, die Unterschenkel befallen werden.

Nach Buisson[3]) bildet kein Muskel eine Ausnahme.

Nach Virchow treten die syphilitischen Myome häufiger in den langen Muskeln, besonders der unteren Extremität, des Nackens und Halses auf.

Neumann[4]) giebt als prädisponirte Muskeln an den biceps brachii et femoris, pectoralis, masseter, gemelli, rectus abdominis und die glutaei.

v. Langenbeck[5]) bezeichnet die oberflächlich gelegenen Muskeln als Lieblingssitz.

Auffallend selten finden wir in den vorstehenden sta-

---

[1]) Juillen pag 793.
[2]) Cornil pag 216.
[3]) Gaz d. Paris 1846.
[4]) l. c.
[5]) l. c.

tistischen Angaben die uns interessirende Halsgegend verzeichnet. Jedenfalls hat Manssurow[1]) Recht, wenn er sagt: »Oft wurden Krankheiten der fibrösen Gewebe syphilitischer Natur nicht als Syphilis diagnosticirt; man rechnete sie zu anderen Neubildungen, Hygromen, Fibromen, Chondromen und anderen, mit welchen sie auf dem ersten Blick grosse Aehnlichkeit haben.« So finden wir in dem Bericht über die Thätigkeit der chirurgischen Poliklinik zu Königsberg vom Jahre 1878[2]) folgende Angabe: »Es folgen hier jene schmerzlosen, chronisch verlaufenden, sich allmählich vergrössernden Drüsentumoren am Halse, welche wenig Tendenz zur Eiterung haben und demnach wohl ohne Zweifel als sogenannte Lymphomata colli diagnosticirt werden dürfen.« Dabei sehen wir in der dabei gegebenen Tabelle unter Nr. 6 einen Patienten angeführt, der durch Sol. J. K. und Jodoform gebessert und unter Nr. 7 einen Fall verzeichnet, wo ebenfalls durch Anwendung von Jodkali nach 4 Wochen vollständiger Schwund des tumor eingetreten. Wer dürfte da nicht die Möglichkeit, ja Wahrscheinlichkeit zugeben, dass die tumoren auch Syphilome gewesen? Weiter finden wir in v. Ziemssen's Handbuch Band 13 pag. 363 eine Stelle, wo es heisst: »In dem von Wunderlich publicirten Fall eines beträchtlich entwickelten multiplen Lymphadenom sprach E. Wagner die Geschwulst auf Grund der anatomischen Untersuchung als Syphilom an.« Und Wunderlich[3]) selbst giebt zu,

[1]) Vierteljahresschrift für Dermat. und Syph. B. 8. pag 391.
[2]) Deutsche Zeitschrift für Chirurgie B. 13. pag 290.
[3]) Archiv der Heilkunde VII. 1866. pag 544.

dass es in dem einzelnen Fall vornehmlich, wenn seine Geschichte nur bruchstückweise vorliegt, es schwierig oder unmöglich sein kann, zu unterscheiden, ob ein syphilitischer oder nicht syphilitischer Krankheitsprocess vorliegt.« —

Das chronologische Auftreten der Syphilome war in den meisten unserer Fälle nicht zu eruiren. Im Fall 8 erfolgte das Auftreten der Geschwulst 3½ Jahre, im Fall 9, 10 Jahre, im Fall 10, 8 Monate nach der Infection.

Diese Intervalle zwischen originärer Infection und Erscheinen der Gummata sind also von keiner einheitlichen Grösse und darf uns dies nicht Wunder nehmen, denn die diesbezüglichen Angaben der Autoren bewegen sich in ebenso variabelen Grenzen.

Lewin [1]) giebt in den von ihm beobachteten Fällen die Dauer der Zwischenzeit an:

1 mal	nach	5	Monaten	2 mal	nach	9	Jahren
3 „	„	10	Monaten	6 „	„	10	„
2 „	„	1	Jahr	2 „	„	11	„
7 „	„	1½	Jahren	1 „	„	17	„
8 „	„	2	„	1 „	„	19	„
17 „	„	3	„	1 „	„	30	„

Nach Jullien beträgt die Durchschnittsdauer 4½ Jahr.

Nach Cornil [2]) 3—4 Jahre.

Fournier will einen syphilitischen Tumor sogar nach 50 jährigem Intervall beobachtet haben. —

Was die Diagnose dieser Geschwülste betrifft, so

[1]) l. c.

[2]) l. c. pag 216.

lehrt uns unser erster mitgetheilter Fall, dass eine probeweise vorgenommene 14tägige antisyphilitische Kur, wie Langenbeck meint, nicht immer genügt, um über die etwa fragliche Natur solcher Geschwülste in's Reine zu kommen. Da leider, wie wir gesehen, specifische Merkmale zu ihrer Erkennung vielfach abgehen, so dürfte es in besonders renitenten Fällen vielleicht nie gelingen, ohne vorherige Anamnese aus den objectiven Symptomen allein, mit Sicherheit die Diagnose zu stellen, wie dies in den weitaus meisten Fällen von Syphilis der Haut oder Schleimhaut zu thun man im Stande ist.

Betreffs der Therapie geht schon aus dem Vorstehenden hervor, dass, wo das Jodkali, dieses Heilmittel par excellence, welches zum Glück in den meisten Fällen eine prompte Wirkung zeigt, jedoch nicht unfehlbar wirkt, im Stich lässt, wir einer lokalen chirurgischen Behandlung unter dem Schutz des antiseptischen Verfahrens entschieden zuneigen. Es bedarf dann diese Spätform der Syphilis genau derselben chirurgischen Behandlung, wie die Tuberculose. Auch hier ist der scharfe Löffel am Platze, der die gesammten Granulationsmassen rücksichtslos heraus wirft. Verbindet man dann damit die medicamentöse Behandlung, so wird die Heilung nicht auf sich warten lassen. Auch dürfte es sich empfehlen, möglichst früh die Eröffnung vorzunehmen, um, wie in unserem ersten Falle, Lähmungen wichtiger Nervenbahnen und Arrosion grösserer Gefässwandungen durch längeres Einwirken des Processes thunlichst zu verhindern. Wird doch nach der Ansicht Virchow's die Dyskrasie durch die Lokalaffection unterhalten und diese ist nicht nur als Symptom derselben zu betrachten; wenn man daher alle lokalen

Heerde durch die Behandlung beseitigt, so beseitigt man auch die Dyskrasie, man heilt die Syphilis.

Indem ich hiermit meine Arbeit schliesse, erfülle ich noch die angenehme Pflicht, dem Herrn Prof. Dr. Helferich für die gütige Ueberlassung des Falles, Herrn Prof. Dr. Bollinger für die freundliche Unterstützung bei der mikroskopischen Untersuchung, sowie Herrn Privatdocent Dr. Schech für die bereitwillige Angabe des zweiten berichteten Falles und des laryngoskopischen Befundes beim ersten Patienten meinen besten Dank abzustatten. —

Fig. I.

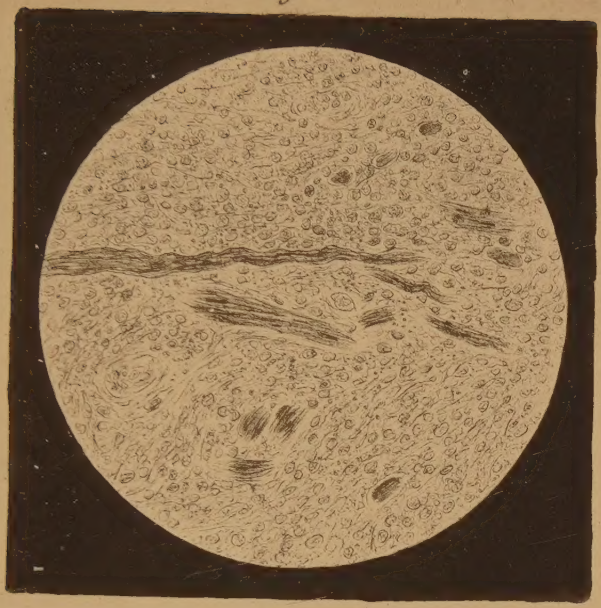

Fig. II.